BAB XIV
Kelenjar Hipofisis

A. Struktur Kelenjar Hipofisis

Kelenjar hipofisis atau kelenjar pituitary adalah suatu struktur kecil sebesar kacang ercis yang terletak di dasar otak. Kelenjar ini berada dalam lekukan tulang sella tursica. Pada bagian atas ditutupi oleh lembaran durameter, dandihubungkan oleh hipotalamus oleh infundibulum hipofisis.

Kelenjar ini terbagi menjadi dua lobus, yaitu lobus anterior dan lobus posterior. Lobus anterior terdiri dari kolom sel-sel yang bercabang tidak teratur dan dipisahkan oleh sinusoid tempat darah bersirkulasi. Di dalam lobus anterior terdapat tiga jenis sel yang masing-masing dapat dibedakan melaului metode pewarnaan, yaitu asidofil yang berwarna merah, basofil berwarna biru dan kromofob yang tidak berwarna. Sedangkan lobus posterior memiliki ukuran yang kecil dari lobus anterior. Lobus ini terdiri dari serat saraf, neuroglia dan pembuluh darah. Serat saraf berjalan menuju lobus ini dari hipotalamus.[79] Untuk lebih jelasnya dapat dilihat pada gambar 14.1:

[79] John Gibson, *Fisiologi,* hal. 249

digilib.uinsby.ac.id digilib.uinsby.ac.id digilib.uinsby.ac.id digilib.uinsby.ac.id digilib.uinsby.ac.id digilib.uinsby.ac.id digilib.uinsby.ac.id

Gambar 14.1: Struktur Kelenjar Hipofisis

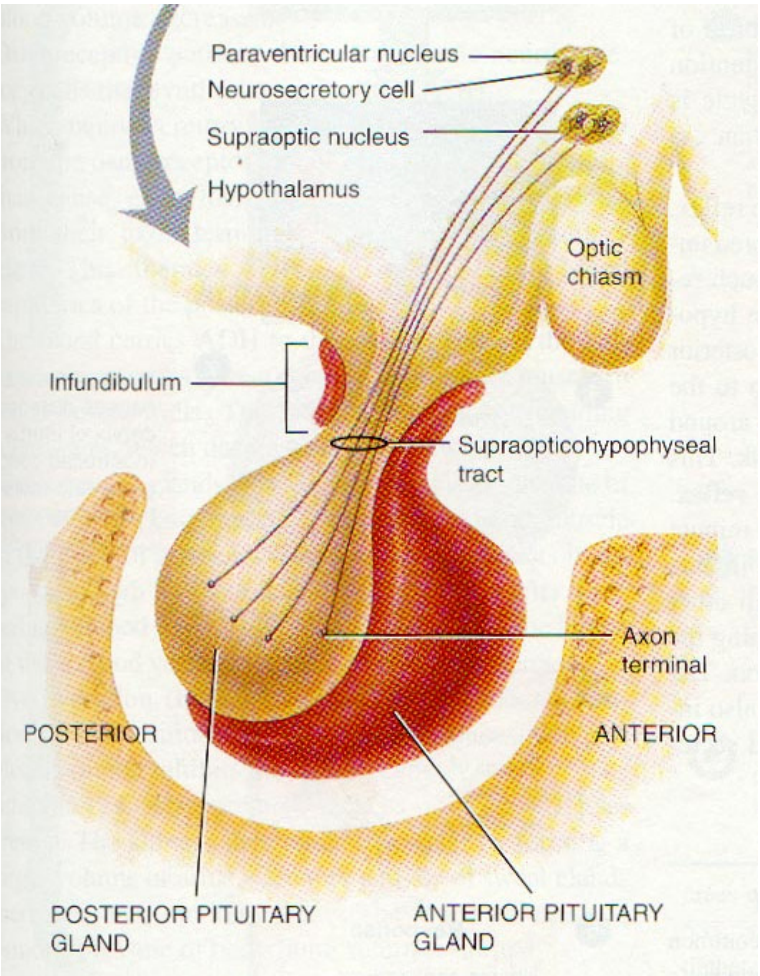

B. Hormon Yang Dihasilkan Kelenjar Hipofisis

Hormon yang dihasilkan oleh kelenjar hipofisis ini dibedakan berdasarkan lokasinya, sebagai berikut:

1. Lobus Anterior

Hormon-hormon yang dihasilkan oleh kelenjar hipofisis lobus anterior adalah:

digilib.uinsby.ac.id digilib.uinsby.ac.id digilib.uinsby.ac.id digilib.uinsby.ac.id digilib.uinsby.ac.id digilib.uinsby.ac.id digilib.uinsby.ac.id

a. Hormon Pertumbuhan (*growth Hormone*)

Hormon ini merangsang pertumbuhan jaringan-jaringan tubuh, terutama jaringan tulang rawan pada ujung-ujung tulang panjang. Hormon ini tidak merangsang secara langsung, akan tetapi lebih merangsang hati dan ginjal untuk melepaskan sebuah polipeptida yang disebut somatomedin, dimana polipeptida tersebut berperan dalam merangsang pertumbuhan otot, tulang rawan, tulang dan jaringan ikat lainnya. Secara normal, hormon ini aktif pada masa anak-anak dan remaja, tetapi juga disekresikan dalam masa dewasa, terutama pada saat gerak badan atau tubuh sedang mengalami tekanan-tekanan.

b. Hormon Perangsang Tiroid (*Thyroid Stimulating Hormone*)

Hormon ini berfungsi untuk merangsang kelenjar tiroid agar mensekresikan tiroksin dan triiodotironin. Sekresi TSH akan ditekan oleh tingginya kadar tiroksin di dalam darah sebagai suatu mekanisme kontrol terhadap hormon tiroid.

c. Hormon Adrenocorticotropin (ACTH)

ACTH adalah suatu polipeptida yang berfungsi untuk merangsang kortek sadrenal agar melepaskan beberapa hormonnya ke dalam aliran darah.

d. Hormon Gonadotropin

Yang termasuk dalam kategori hormon gonadotropin adalah *interstitial cell-stimulating hormone* (ICSH), *follicle stimulating hormone* (FSH), dan *luteinizing hormone* (LH). ICSH terdapat pada pria, sedangkan FSH dan LH terdapat pada wanita. Pada pria, ICSH berfungsi untuk merangsang sel-sel interstisial testis untuk menghasilkan androgen. Pada wanita, FSH menyebabkan pematangan folikel dan

digilib.uinsby.ac.id digilib.uinsby.ac.id digilib.uinsby.ac.id digilib.uinsby.ac.id digilib.uinsby.ac.id digilib.uinsby.ac.id digilib.uinsby.ac.id

merangsang perkembangan korpus luteum. Pada titik kritis, FSH menghilang dan LH meningkat, maka terjadilah ovulasi. Pematangan folikel menyebabkan disekresikannya estrogen, dan setelah ovulasi, korpus luteum mensekresikan estrogen dan progesteron. Selanjutnya, estrogen akan menghambat produksi FSH melalui mekanisme umpan balik. FSH juga didapatkan pada pria untuk merangsang perkembangan tubulus seminiferus dalam memproduksi spermatozoa.

e. Hormon Prolaktin

Hormon ini terlibat dalam stimulasi dan mempertahankan laktasi payudara dengan cara meningkatkan pertumbuhan payudara dan merangsang sekresi air susu ibu.

2. Lobus Posterior

Lobus posterior kelenjar hipofisis tampaknya tidak membuat hormon sendiri tetapi menyimpan hormon-hormon yang dihasilkan oleh sel-sel saraf yang berasal dari hipotalamus. Ada dua macam hormon yang telah diisolasi dari lobus posterior kelenjar hipofisis, yaitu:

- Oksitosin adalah suatu polipeptida yang merangsang kontraksi otot polos, terutama otot polos yang melapisi uterus. Hormon ini menyebabkan kontraksi otot polos pada uterus yang hamil, menambah kontraksi pada proses kelahiran dan membantu uterus kembali ke ukuran normalnya setelah melahirkan. Hormon ini juga menyebabkan pelepasan ASI dari payudara yang menyusui dengan menyebabkan kontraksi sel-sel mioepitel. Penghisapan pada puting menyebabkan pelepasan refleks oksitosin oleh stimulasi puting susu.

digilib.uinsby.ac.id digilib.uinsby.ac.id digilib.uinsby.ac.id digilib.uinsby.ac.id digilib.uinsby.ac.id digilib.uinsby.ac.id digilib.uinsby.ac.id

- Hormon Antidiuretik (ADH)

  Hormon ini menyebabkan dinding otot arteriol berkontraksi, sehingga mempersempit rongga pembuluh darah dan meningkatkan tekanan darah. ADH juga merangsang reabsorbsi air dari tubulus ginjal. Hormon ADH akan meningkat pada saat tekanan osmotik darah meningkat. Peningkatan ADH akan meningkatkan permeabilitas air dari tubulus distal dan koligentes, menyebabkan air mengalir dari filtrat glomerolus hipotonik ke dalam interstisium medular hipertonik. Sebagai akibatnya, urin secara progresif konsentrasinya meningkat dan volumenya menurun. Air akan tetap kembali ke dalam aliran darah sehingga tekanan osmotik darah akan turun.[80]

C. Kelainan Akibat Gangguan Kelenjar Hipofisis

Beberapa kelainan yang diakibatkan oleh adanya gangguan pada kelenjar hipofisis adalah:

1) Panhipopituitarisme, adalah penurunan sekresi seluruh hormon hipofisis anterior yang dapat bersifat kongenital atau timbul secara mendadak. Jika timbul secara mendadak, kelainan ini disrbabkan oleh kerusakan hipofisis anterior, misalnya oleh karena tumor atau pecahnya pembuluh darah. Kelainan ini ditandai dengan adanya kelambatan metabolisme, sensitivitas yang ekstrim terhadap stres, kelemahan, kulit pucat, penurunan menstruasi dan kehilangan karakteristik seksual.

2) Dwarfisme, yaitu kelainan yang disebabkan oleh karena defisiensi sekresi seluruh kelenjar hipofisis anterior selama masa anak-anak, sehingga menyebabkan kecepatan pertumbuhannya lambat.

---

[80] Cambridge Communication Limited, *Anatomi,* hal, 7-10; Lihat juga dalam Syarifduddin, *Anatomi,* hal 101 dan John Gibson, *Fisiologi,* hal 248-252

digilib.uinsby.ac.id digilib.uinsby.ac.id digilib.uinsby.ac.id digilib.uinsby.ac.id digilib.uinsby.ac.id digilib.uinsby.ac.id digilib.uinsby.ac.id

3) Gigantisme, yaitu kelainan yang disebabkan oleh karena produksi hormon pertumbuhan yang berlebihan selama masa anak-anak atau remaja akibat hiperektivitas dari sel-sel asidofilik. Kelainan ini terjadi sebelum penyatuan epifisis dengan korpus tulang, sehingga pertumbuhan masih mungkin terjadi

4) Akromegali, yaitu kelainan yang disebabkan oleh tumor asidofilik yang timbul sesudah epifisis tulang panjang bersatu dengan tulang, sehingga pertumbuhan lebih tinggi tidak mungkin terjadi, tetapi jaringan longgarnya masih terus mengalami pertumbuhan.

5) Diabetes insipidus, yaitu kelainan yang diakibatkan oleh karena kegagalan sekresi antidiuretik. Kegagalan ini menyebabkan air tidak direabsorbsi oleh tubulus distalis ginjal dan penderita mengeluarkan urin dalam jumlah besar, sehingga sangat memungkinkan terjadinya dehidrasi.[81]

[81] John Gibson, *Fisiologi,* hal. 251-252, Lihat juga dalam Cambridge Communicaton Limited, *Anatomi,* hal. 9-10, dan Arik Irawati, dkk., *Kelenjar hipofisis*, makalah (Surabay: Prodi psikologi Fak. Dakwah IAIN Sunan Ampel, 2004), hal. 8

digilib.uinsby.ac.id digilib.uinsby.ac.id digilib.uinsby.ac.id digilib.uinsby.ac.id digilib.uinsby.ac.id digilib.uinsby.ac.id digilib.uinsby.ac.id